

DOI: 10.33876/2782-5000/2022-2-2/79-95

ИСКУССТВЕННЫЕ ПОВРЕЖДЕНИЯ ПОСТКРАНИАЛЬНЫХ
СКЕЛЕТОВ У НОСИТЕЛЕЙ КАМЕНСКОЙ КУЛЬТУРЫ
ВЕРХНЕГО ПРИОБЬЯ (ПОСТАНОВКА ПРОБЛЕМЫ)
М.П. Рыкун¹

¹ – Национальный исследовательский Томский
государственный университет

 РЕЗЮМЕ

Проведено предварительное макроскопическое исследование посткраниальных скелетов серий каменной культуры Верхнего Приобья (IV– II вв. до н.э.) – Камень-2, Масляха-1, Новотроицкое-1,2. С помощью метода визуальной (остеоскопической) диагностики костяков были выявлены искусственные деструктивные изменения длинных костей конечностей, в основном, в области суставов. Зафиксированные дефекты, предположительно, являются преднамеренными повреждениями при посмертной манипуляции с телом покойного в некрополях скифского времени на территории Верхнего Приобья. Поднимается проблема создания унифицированной методики по идентификации и дифференциации дефектов костей посткраниальных отделов скелета. Решение этой проблемы позволит соотнести палеоантропологические данные с археологическими сведениями и получить новые сведения по повседневной погребальной традиции и других маркеров религиозной жизни носителей отдельных культур скифо-сибирской общности Евразии.

 КЛЮЧЕВЫЕ СЛОВА:

палеоантропология, посткраниальный скелет, преднамеренные повреждения, каменная и тагарская культуры, скифо-сибирские общности Евразии

 **МАТЕРИАЛЫ И МЕТОДЫ:**

Работа выполнена на основе изучения палеоантропологических коллекций кабинета антропологии КА ТГУ. Палеоантропологические материалы представлены полными и разрозненными скелетами хорошей сохранности взрослых индивидов из некрополей лесостепного Алтая: Камень-2 (Каменский р-н, Алтайский край), Масляха-1 (Крутихинский р-н, Алтайский край), Новотроицкое-1, 2 (Тальменский р-н, Алтайский край). Они датируются в пределах IV– II вв. до н.э. и принадлежат каменной культуре Верхнего Приобья (Могильников, 1997; Фролов, 2008; Шульга и др., 2009). При предварительной обработке палеоантропологических материалов в количестве 295 скелетов (79 из Камень-2, 54 из Масляха-1, 100 из Новотроицкое-1 и 62 из Новотроицкое-2) из них у 28 (9,5%) были зафиксированы явные деструктивные изменения костной ткани. Специфические повреждения локализовались, в основном, в области эпифизов длинных костей скелетов, как у мужчин, так и у женщин. Аналогичные повреждения выявлены и на палеоантропологических материалах могильников тагарской культуры – Кошколь, Балалык-1, Сопки-1 (Шарыповский район, Красноярский край), существовавшей в степной и лесостепной полосе Южной Сибири в I тыс. до н.э. (Грязнов, 1968. С. 187).

Идентификация дефектов на костях человека имеет определенные сложности, так как отсутствует унифицированная методика фиксации подобных повреждений на посткраниальных скелетах. Хотя вопрос о диагностических признаках, которые позволили бы дифференцировать «травматические повреждения от последствий специфических манипуляций с человеческими останками» неоднократно обсуждался в иностранных публикациях (см. Медникова, 2000. С. 437). В ряде научных публикаций содержатся некоторые методические указания, касающиеся описания состояния костной структуры, определения мест локализации дефектов на черепе у одного индивида и группы населения, принадлежащего конкретной археологической культуре (Медникова, 1997; 2000; Гиря и др., 2020; Куфтерин, Воробьева, 2020. С. 98-111). Наиболее полный обзор литературы по выявлению травм и трепанаций на черепе представлен М.Б. Медниковой (Медникова, 2001) и, по большей части, касается раздела краниотомии. Так, Поль Брока (Broca P., 1877), занимаясь вопросами трепанации черепа, предложил классификацию трепанационных отверстий на своде черепа по цели проведения операций: хирургическая и ритуальная. Тем самым, он обозначил два момента хирургических вмешательств: при жизни и после смерти (Медникова, 2018). Исследования Х. Ульриха, Ф. Вайкмана (1965), Д. Бротвела (1972, 1994) в области краниотомии показали, что трепанации

производились чаще на конкретных участках черепной коробки и вполне могли быть связаны с определенными культурными традициями (См. Медникова, 2001. С.31-32).

В работах, посвященных исследованию повреждений на черепе, встречаются упоминания отдельных деструктивных изменений длинных костей скелета погребенного. Например, обнаруженная в могиле сунгирских подростков, бедренная кость (Сунгирь 4) имеет специфические искусственные разрушения эпифизов, что, в сочетании с другими моментами этого захоронения, рассматривается как факт преднамеренных разрушений костяков в ритуале погребений в каменном веке (Медникова, 2000. С 437; Китов и др., 2016). Однако, отдельно проблема дифференциации дефектов на костях посткраниального скелета человека не освещалась и до сих пор работа с таким материалом остается без методических указаний. Поэтому, важным этапом для разработки унифицированной методики исследования повреждений на посткраниальных скелетах является накопление материалов из антропологических серий древних палеопопуляций конкретных географических ареалов их обитания – от единичных случаев до репрезентативных выборок.

Основной задачей автора является исследование состояния посткраниальных скелетов носителей каменной культуры с территории лесостепного Алтая, на предмет выявления у них посмертных преднамеренных повреждений.



ВВЕДЕНИЕ

Среди скифских культур середины VI–III–II вв. до н.э. наиболее интегрированной в скифо-сибирский мир была каменная. Начало формирования ее относится ко 2-ой пол. VI в. до н.э. – рубежу VI–V вв. до н.э. на пространстве от Павлодарского Прииртышья и Западной Кулунды до Барнаульско-Новосибирского Приобья (Могильников, 1997. С.108; Фролов, 2008.С. 54-55). Каменная культура представляла собой мощное этнокультурное образование раннего железного века. По археологическим данным каменная культура сформировалась в результате смешения аборигенного большереченского субстрата и пришлого с запада и юго-запада, в основном, сакского населения Семиречья и Приаралья, Казахстана и групп кочевников Южного Приуралья (Могильников, 1997. С.7).

Анализ краниологических материалов указывает на многокомпонентность состава населения Верхнего Приобья, где в эпоху раннего железного века обитало смешанное население, включавшее различные европеоидные и монголоидные расовые элементы. Основным

его компонентом являлся мезобрахикранный европеоидный тип, сходный с типами саков, усуней, сарматов и других раннекочевнических групп евразийских степей. Каменское население можно охарактеризовать как европеоидное с монголоидной примесью, удельный вес последней варьирует в зависимости от локализации могильников (Рыкун, 2013. С.162– 165).

В данной публикации каменная культура представлена палеоантропологическими материалами крупных курганных некрополей, рассредоточенных на обширной территории лесостепного Алтая, которая географически определяется как Верхнее Приобье (Рыкун, 2013 С. 12). По большей части некрополи раскопаны полностью, костные останки собраны тщательным образом, включая скелеты из детских и младенческих захоронений. По своей структуре некрополи каменной культуры состоят из курганов, насыпи которых содержат, как правило, несколько могил. В таких случаях велика вероятность выделения в палеопопуляциях группы, члены которых, гипотетически, могли быть связаны семейно-родственными отношениями.

При осмотре многочисленных палеоантропологических материалов из некрополей каменной культуры выявилась методическая проблема фиксации искусственных разрушений посткраниальных скелетов. Прежде всего, она связана с отсутствием следов заживления на краях костной ткани в местах разрушений, так как дифференциация относительно времени их нанесения (при жизни или после смерти) в таких случаях крайне затруднительна. Осложнялось это еще и тем, что многие разрушения костей посткраниальных скелетов могли быть связаны с извлечением материала из могил при раскопках и с их транспортировкой до мест хранения. Поэтому на начальном этапе, сначала тщательно отмечались места локализации повреждений на скелете, затем давалось подробное описывание состояния краев каждой отдельной кости. Такой подход позволил в совокупной выборке из конкретных некрополей выявить: 1) типичные места локализации повреждений; 2) их морфологические особенности; 3) характер преднамеренных повреждений. Это позволило исключить обычные дефекты и посмертные изменения останков, связанные с влиянием природно-климатических и иных факторов. В результате чего была выявлена закономерность локализации мест повреждений в эпифизах длинных костей скелета в области суставов верхних и нижних конечностей.

Неоднократность явных разрушений на определенных участках посткраниального скелета, зафиксированная в пределах конкретной палеоантропологической выборке (каменная культура), отсутствующая в сериях, «происходящих из могильников со сходными условиями залегания скелетных останков», служит критерием того, что такая тенденция неслучайна и, возможно, связана с преднамеренной фрагментацией и деструкцией

тел покойных. Такой подход был применен М.Б. Медниковой (1997) при изучении краниологических материалов из Минусинской котловины. В монографии по трепанациям черепа (2001) она отметила, «что сходным образом поступал известный американский антрополог Тим Уайт (White T., 1992), столкнувшийся с необходимостью систематизировать массовые признаки фрагментации останков в одной из групп североамериканских индейцев...» (Медникова, 2001. С. 48).



РЕЗУЛЬТАТЫ И ОБСУЖДЕНИЕ

При исследовании около 300 посткраниальных скелетов каменной культуры обнаружены специфические нарушения целостности длинных костей верхних и нижних конечностей (проксимальные и дистальные отделы). На них имеются проникающие рассечения кости в разных направлениях в области суставов, в некоторых случаях присутствуют следы насечек, надрезов и по поверхности кости (Рис.1)¹. Большая часть таких повреждений зафиксирована на нижних конечностях в области тазобедренного, коленного и голеностопного суставов, реже – в плечевом, локтевом и лучезапястном суставах верхних конечностей (Рис.2). Не исключено, что данная локализация повреждений могла быть связана с особенностями обряда погребения, с передвижением в холодное время года на дальние расстояния от места расположения родового кургана.

Характер нанесения повреждений и их локализация позволяют предполагать их посмертное происхождение, связанное с манипуляцией с телом покойного. Условно эти действия могут быть названы «преднамеренные повреждения». Отличия от случайных сломов и сколов, связанных со сбором и транспортировкой костяков, фиксируются визуально по состоянию наружной компакты кости и губчатой костной ткани. Для преднамеренных повреждений характерен зигзагообразный, либо волнообразный, контур края компакты с ровными краями, на которых отмечаются следы от инструмента, посредством которого нанесены данные повреждения. Как правило, на эпифизах костей каменцев, имеются разной степени углубления в области губчатой структуры кости до костномозгового канала, а также частичное повреждение или полное отсечение эпифизов длинных костей, особенно, верхнего эпифиза большеберцовой (Рис.3).

Диагностика подобных разрушений костной ткани предполагает выявление патологических изменений для исключения их из анализа. В целом длинные кости симметричных сторон у одного костяка не

¹Рисунки подготовил Е.В. Барсуков, старший преподаватель кафедры Археологии и исторического краеведения, Факультета исторических и политических наук, Национального исследовательского Томского государственного университета.

деформированы, поперечные и продольные размеры не изменены, это свидетельствует о том, что в течение жизни индивида не было травм или заболеваний. Наличие на поверхности кости насечек, надрезов и надпилов, а так же большое количество дефектов в каждом могильнике носителей каменной культуры позволяет сделать вывод о том, что подобное явление связано не с патологическими заболеваниями, а с преднамеренными повреждениями посткраниального скелета в области суставов. Анализ состояния края (волнообразный без сколов, следы повторного «подрубания») поврежденных эпифизов костей позволяет предполагать, что в момент обработки компакта кости была в свежем состоянии.

При описании деструкции кости нами используются следующие элементы:

- насечки – повреждение надкостницы дугообразной формы;
- надрезы – повреждения компактного слоя кости параллельными прямыми линиями;
- глубокие надрезы – повреждения губчатой структуры либо до проникновения костномозгового канала;
- краевые повреждения эпифизов – следы надрезания правильной формы по периметру эпифизов;
- концевые повреждения – нарушения целостности кости, которые могут быть связаны со случайными сломами при извлечении и транспортировке костяка.

С учетом указанных элементов, приведем описание из пяти погребений каменной культуры из некрополей Новотроицкое 1 и 2 (IV– II вв. до н.э.) (Могильников, 1997; Шульга и др., 2009). В работе были использованы предварительные схемы мест повреждений по отдельному костяку и их фотографии, которые позволили определить локализацию преднамеренных повреждений и охарактеризовать типичные изменения костной структуры конкретных костей посткраниального скелета.

Новотроицкое-1/80.

Курган 9, могила 1. Женщина, 40-45 (КА ТГУ № 2895).

Повреждения костей правого предплечья: полное отсечение нижних эпифизов лучевой и локтевой костей, глубокий надрез в области головки лучевой (Рис.2а). Края повреждений имеют волнообразную форму по всему радиусу кости, без сколов. Повреждения нижних конечностей: нижний эпифиз правой бедренной кости имеет глубокие надрезы с полным иссечением бокового и медиального мышечков; краевые повреждения больших берцовых костей с полным отсечением верхних эпифизов; концевые повреждения верхних эпифизов малых берцовых костей.

Деструкция длинных костей в области коленных суставов и предплечья свидетельствует о манипуляциях с телом покойной перед погребением. Это предположение косвенно находит подтверждение в публикации археологических материалов могильника Новотроицкое-1. «Лучевая и локтевая кости правой руки оказались за обкладкой, но сохранили анатомический порядок, берцовые кости были скрещены» (Шульга и др., 2009. С. 19-20. С.209, рис.9).

Новотроицкое-2/84.

Курган 2, могила 6. Женщина, около 50 лет (КА ТГУ № 5096).

Глубокий надрез в области большого вертела правой бедренной кости (Рис.3а). Краевые повреждения в этой же области левой бедренной кости с удалением части медиального мыщелка нижнего эпифиза правой бедренной кости. Полное отсечение верхних и нижних эпифизов с краевыми повреждениями у больших берцовых костей. Концевые повреждения обеих малых берцовых костей. Концевые повреждения таранных костей левой и правой стопы.

Множественные деструктивные изменения длинных костей нижних конечностей выражены как в области верхних эпифизов бедренных костей, так и нижних эпифизов свидетельствуют о преднамеренном нарушении целостности нижних конечностей в области суставов (коленных, голеностопных). Подтверждением манипуляции с телом покойного перед погребением могут служить данные археологии: «...Бедренные кости образуют с позвоночником тупой угол. Возможно, первоначально ноги были согнуты в тазобедренных коленных суставах, а позже завалились вправо» (Шульга и др., 2009. С. 72-73. С. 250, рис. 50).

Новотроицкое-2/86.

Курган 3, могила 2. Мужчина, около 50 лет (КА ТГУ № 5100, рис.1а).

Бедренная левая кость несет следы надрезов по всей поверхности в области шероховатой линии бедра (линия Аспера) (Рис.1б). Нижние эпифизы правой и левой бедренных костей имеют краевые повреждения в области медиальных мыщелков (Рис.1а). Отсечение верхнего эпифиза правой большеберцовой кости с глубоким проникновением до губчатой костной ткани. Нижний эпифиз правой большеберцовой кости имеет следы параллельных надрезов до костномозгового канала с удалением части передней поверхности (Рис.1в). Верхний эпифиз левой большеберцовой кости несет следы краевых повреждений в области медиального мыщелка. Краевые повреждения верхних и нижних эпифизов правой малоберцовой кости и концевое повреждение верхнего эпифиза правой малоберцовой кости (Рис.1а).

По археологическим материалам имеются скудные сведения об особенностях погребения: «На дне ямы расчищен скелет пожилого мужчины (55-60 лет?), погребенного на спине, вытянуто, головой на ССВ. У него при жизни срослись два поясничных позвонка» (Шульга и др., 2009. С.74. С.252, рис. 52). На плане могилы левая большеберцовая кость лежит на правой бедренной (поперек).

Новотроицкое-2/86.

Курган 4, могила 3. Мужчина, 20-30 лет (КА ТГУ № 5109).

На правой бедренной кости имеются дугообразные насечки (передняя поверхность в области нижнего эпифиза) (Рис.1г). На правой большеберцовой – параллельные поперечные надрезы по всей боковой поверхности (Рис.1, д, е).

К сожалению, могила была ограблена, и по археологическим источникам невозможно установить особенности погребального обряда данного захоронения (Шульга и др., 2009. С.78, рис. 55, с.255). Могилы 2 и 3 парные и были ограблены, а костяки представлены разрозненными скелетами двух мужчин возмужалого (могила 3) и зрелого (могила 2) возраста.

Новотроицкое-2/87.

Курган 14, могила 7. Женщина, около 30 лет (КА ТГУ № 5162).

Концевые повреждения нижнего эпифиза левой локтевой кости. На правой большой берцовой кости имеется глубокий надрез верхнего эпифиза. Концевые повреждения бокового и медиального мыщелков правой бедренной кости. Дополнительным свидетельством того, что в области правого коленного сустава проводились преднамеренные действия, могут служить концевые повреждения верхних эпифизов малой берцовой кости. Левый коленный сустав, возможно, тоже был поврежден, о чем свидетельствуют незначительные повреждения суставных поверхностей бедренной и большой берцовой костей (Рис.1, д).

Косвенные свидетельства того, что с телом погребенной проводились манипуляции, имеются в археологической литературе. Однако, плана погребения и схемы расположения костяка в публикации нет. «Кости левой руки смещены со своих мест и лежали на бедрах, правая ключица оказалась у таза (Шульга и др., 2009. С.100).

Для более точной дифференциации отмеченных повреждений косной структуры длинных костей необходим их трасологический анализ и соотнесение полученных результатов с археологическими данными из конкретных могильников и курганов по каменной культуре. На данный момент зафиксированы некоторые специфические деструктивные изменения

поверхности кости (насечки, надрезы), проксимальных и дистальных отделов длинных костей в захоронениях некрополей каменной культуры: Камень-2 (III-II вв. до н.э.), Масляха-1 (III-II вв. до н.э.) (Могильников, 1997). На то, что подобные повреждения носят преднамеренный характер, указывает как морфология дефектов (глубина надреза, форма края, состояние компактного слоя), так и повторяющаяся локализация в области суставов верхних и нижних конечностей (Рис. 1, а, б, в, г, д, е).

При анализе костного материала мы исходили из того, что при специфической деструкции эпифизов (проксимально, дистально) хотя бы одной из длинных костей посткраниального скелета может свидетельствовать о преднамеренных повреждениях в области сустава. В материалах могильника **Камень-2**, как и в могильниках Новотроицкое-1, 2 большинство повреждений выявлено на суставах нижних конечностей – тазобедренных (3 случая), коленных (12 случаев), голеностопных (3 случая). Деструктивные изменения эпифизов костей (концевые и краевые повреждения, глубокое проникновение до губчатой костной ткани), образующих перечисленные суставы отмечены на посткраниальных скелетах, как у женщин, так и у мужчин. Повреждения касались как левой, так и правой сторон скелета, а так же имелись дефекты с обеих сторон у одного индивида. Множественные повреждения суставов верхних и нижних конечностей отмечено у женщины (40–45 лет) из могилы 3 кургана 21.

Кроме деструктивных изменений в области суставов по материалам могильника Камень-2 зафиксированы **надрезы** по переднему краю правой большеберцовой кости женщины 30–40 лет (курган 1, могила 2); **насечки** по поверхности левой лучевой кости мужчины 30–35 лет (курган 10, могила 1); по поверхности межкостного края правой локтевой кости женщины 30–35 лет (курган 16, могила 4).

О существующих манипуляциях с телом на уровне пояса верхних конечностей свидетельствуют деструктивные изменения ключицы. Так, обнаружены концевые повреждения в области грудинного конца правой ключицы у мужчины 40–45 лет (курган 11, могила 8) и акромиального конца левой ключицы у женщины 40–45 лет (курган 21, могила 3). У девушки в возрасте около 20 лет (курган 12, могила 8) повреждения грудинного и акромиального концов левой ключицы сопряжены не только с дефектами верхнего эпифиза левой плечевой кости. У нее зафиксированы и повреждения в суставах (локтевой, лучезапястный) левой верхней конечности и правой нижней конечности (коленный, голеностопный). В этом же кургане еще у трех погребенных выявлены повреждения отдельных костей в области правого коленного сустава (у девушки 17–20 лет – могила 2, женщины 35–40 лет – могила 3, мужчина 35–40 лет – могила 5). В кургане 6 у женщины (могила 7) имеются повреждения в области правого коленного сустава и у мужчины 30–40 лет (могила 3) повреждения запястий левой и правой руки.

Аналогичная картина преднамеренных повреждений суставов при наличии нескольких могил под одним курганом обнаружена в могильнике **Масляха-1** (III–II вв. до н.э.). На костяках четырех из двадцати могил (курган 8) обнаружены те или иные преднамеренные повреждения. В могиле 9 (юноша 18–20 лет), отмечены повреждения в области левого локтевого и лучезапястного суставов и в области обоих тазобедренных суставов. У женщины зрелого возраста (могила 13, скелет 1) зафиксированы явные преднамеренные повреждения с правой стороны костяка на костях плечевого и коленного суставов. У мужчины зрелого возраста (могила 14) выявлены преднамеренные повреждения костей правого коленного сустава, у мужчины возмужалого возраста (могила 17) – повреждения в области обоих коленных суставов. Единичные повреждения костей обнаружены у мужчины 40–50 лет (курган 3 могила 10) в области правого коленного сустава. У женщины 25–30 лет (под курганом 4 могила 6) выявлены повреждения с правой стороны (запястье, колено).

Интерпретация фактов преднамеренных повреждений посткраниальных скелетов в погребениях каменной культуры с территории Обь-Иртышского междуречья, на данном этапе затруднительна. Требуется детальный анализ палеоантропологических материалов из всех некрополей каменной культуры и синхронных ей культур скифского времени Евразии.

При инвентаризации материалов кабинета антропологии КА ТГУ обнаружены не разобранные поступления из раскопок Сибирской Археологической Экспедиции ЛОИАЭ СССР (1985–1987 гг.). Это материалы раскопок 1985 г. С.В. Красниенко и М.Н. Пшеничиной из курганных групп тагарской культуры Балалык-I (IV–III до н.э., сарагашенский этап) и Кошколь из раскопок 1987 г. С. В. Красниенко и Е. Л. Кириллова в Шарыповском районе Красноярского края. Оба могильника по схеме динамики тагарской культуры попадают в рамки ее развитого этапа [Красниенко, Субботин, 1999, с. 92; Субботин, 2014, с. 76].

Тагарская культура, так же как и каменная, относится к числу скифских культур Евразии. Она существовала на протяжении длительного исторического периода с VII в. до н.э. по I в. до н.э. в степной и лесостепной частях Южной Сибири (Грязнов, 1968. С. 187; Вадецкая, 1986). Территориально памятники тагарской культуры расположены к востоку от каменной до р. Енисей.

По периодизации М.П. Грязнова тагарская культура подразделяется на четыре этапа: баиновский (VII–VI вв. до н.э.), подгорновский (VI–V вв. до н.э.), сарагашинский (IV–III вв. до н.э.), тесинский (II–I вв. до н.э.) (Грязнов, 1968). Вопросы хронологии тагарской культуры в целом и, особенно, датировок ее разных этапов, в археологической литературе носят

дискуссионный характер и не входят в задачу этой работы. Нас интересует сарагашенский период (IV–III вв. до н.э.), который хронологически совпадает с датами исследуемых нами могильников каменной культуры.

На стадии первоначальной обработки антропологических материалов из могильников **Кошколь** и **Балалык-1** на костях посткраниальных скелетов зафиксированы повреждения аналогичные каменным – краевые и концевые повреждения, насечки, надрезы (Рис. 1, ж. з). Были зафиксированы характерные повреждения в области как плечевых суставов (Рис. 2, в), так и коленных с полным отсечением верхних эпифизов большеберцовых костей (Рис. 2, г; 3, б). По археологическим материалам для тагарской культуры разработан вопрос об особенностях погребально-поминальной обрядности. Это связано с мировоззрением у большинства древних кочевников Енисея, о том, что родственники на том свете должны быть вместе. Высказано предположение, что коллективные могилы это своего рода отражение представлений о смерти конкретного человека и возрождении социума. Это подтверждается фактами существования родовых кладбищ с коллективными захоронениями, появлением навыков сохранения и реставрации мертвых тел (бальзамирование, мумификация, куклы-мумии), эксгумации и перезахоронения (Вадецкая, 1985. С. 36; Вадецкая, 2018. С.166).

Посмертные манипуляции с костями человека в раннем железном веке зафиксированы не только у населения Минусинской котловины, но и по материалам могильников у населения Центральной Азии Восточного Казахстана, Горного Алтая, Тувы, (Руденко, 1949, 1953; Грач, 1980; Полосьмак, Молодин, 2003; Чикишева, 2003; Зубова, 2009; Китов и др., 2016). По мнению ряда исследователей, процедура бальзамирования и мумификации тел знатных представителей кочевых сообществ связана с условиями кочевого образа жизни и необходимостью отсрочки церемонии прощания с умершим (Вадецкая, 1985, 2018; Зубова, 2009; Китов и др., 2016; Гиря и др., 2020). Трасологический анализ трепанаций на черепках из могильников тесинского этапа тагарской культуры показал, что особенности повреждений костной ткани свидетельствуют об искусственном удалении мягких тканей и связано со специфическими дополнительными манипуляциями с телом умершего перед погребением (Гиря и др., 2020. С.156).

Для погребального обряда носителей каменной культуры таких ритуалов (бальзамирование, мумификация, куклы-мумии) не выявлено, однако, в археологической литературе упоминается ряд погребений с особым расположением нижних конечностей (Шульга и др., 2009. С.14–30; Могильников, 1997. С. 19). Речь идет о единичных могилах, в которых погребенные лежат на спине, вытянуто, но с перекрещенными голеньями: Новотроицкое-1 (курган 9, могила 1, курган 12, могила 3), с раскинутыми ногами в коленях в «позе всадника»: Новотроицкое-1(курган 6, могила 4),

Новотроицкое-2 (курган 19, могила 3), Масляха-1 (курган 1, могила 3; курган 2, могила 7; курган 5, могила 4) (Шульга и др, 2009. С. 14, 19-20, 30, 119; Могильников, Уманский, 1992. С.71, 75, 87).

В погребальном обряде каменцев В.А. Могильников (1997) отмечал преобладание нескольких индивидуальных погребений под курганом, где имеются парные и коллективные захоронения, содержащие до шести и более особ. Например, в могильнике Новотроицкое-2 в кургане 3 в могиле 14 было захоронено 8 человек (Уманский, 1987б. С.60). Видимо, не случайно, именно в этом кургане, в могиле 2 (мужчина 50-ти лет) нами были зафиксированы преднамеренные повреждения в виде надрезов по шероховатой линии бедренной кости и надрубов в нижней части передней поверхности кости.



ЗАКЛЮЧЕНИЕ

Предварительное изучение посткраниальных скелетов из серий каменной культуры Верхнего Приобья (III–II вв. до н.э.) указывает на наличие деструктивных изменений костной ткани длинных костей у погребенных. Визуальный анализ дефектов длинных костей скелета (верхних и нижних конечностей) выявил, что помимо явных случайных повреждений на поверхности и эпифизах костей имеются деструктивных изменения связанные с целенаправленными действиями, острыми инструментами. Причем, судя по состоянию и форме края кости можно говорить о том, что такие действия проводились с телом усопшего, а не скелетом, т.е. сразу после смерти индивида. Особенности состояния мест повреждений костей и их повторяющаяся локализация в области суставов верхних и, особенно, нижних конечностях (коленные суставы), подтверждают наше предположение о не случайном характере данного явления. Это вполне может быть связано с определенными манипуляциями и целенаправленными действиями в отношении тела усопшего до погребения у носителей каменной культуры в некрополях Камень-2, Масляха-1, Новотроицкое -1,2.

Мы предполагаем, что зафиксированные и описанные выше повреждения могут быть связаны с манипуляциями с телом покойного перед погребением. Однако, в археологических публикациях сведений об особых ритуалах при погребении у населения каменной культуры нет. В связи с тем, что на костях имеются не значительное количество насечек и надрезов, но большее число повреждений в области суставов нижних конечностей (следы острых, режущих инструментов), мы предполагаем

следующее. Такие преднамеренные действия связаны не с целью удаления мягких тканей и костного мозга для последующей мумификации тела, а скорее всего, с погребением, в котором имело значение положение нижних конечностей, например, в «позе всадника». Не стоит утверждать, что ноги были просто согнуты в коленях, так как, довольно часто повреждения на одном скелете зафиксированы нами не только в коленном суставе, но и в тазобедренных.

Возможно, в зафиксированных повреждениях костяков у каменского населения, мы имеем дело с периодом зарождения нового обычая, связанного с эволюцией коллективного захоронения. Скорее всего, специфические повреждения в области суставов конечностей погребаемых, имеются и в других некрополях каменской культуры, просто на них не обращали внимания и относили к разряду случайных повреждений, как это было с тагарской культурой. В 1982 г. при раскопках Э.Б. Вадецкой у д. Береш было обнаружено около 62 мумий, которые были мумифицированы сходным образом, когда для хранения трупа производились определенные манипуляции только с головой, но и с телом (Вадецкая, 1986. С. 85). И только подробное изучение особенностей сохранившихся полностью берешских мумий позволило обратить внимание на детали захоронений и по-новому изучить останки мумий, обнаруженных ранее в тагарских курганах. Анатомическое положение кистей рук и ног в погребении тагарских курганов Э.Б. Вадецкая связывает с тем, что операции проводились именно над телом трупа, а не скелетом (Вадецкая, 1986. С. 86-87). Об этом также свидетельствуют выявленные специфические повреждения костей в области суставов у каменского населения, что, безусловно, связано со сложными манипуляциями именно с телом усопшего перед погребением. Для каменского населения это связано не столько с тесными контактами или заимствованием, сколько со сходными природно-климатическими и социально-экономическими условиями жизнедеятельности характерных для многих кочевников степной полосы Евразии в эпоху раннего железа.

Вопросы идентификации и дифференциации дефектов на костях посткраниальных скелетов поднимают проблему создания унифицированной методики по работе с такими материалами. Решение этой проблемы позволит соотнести палеоантропологические данные с археологическими сведениями по повседневной погребальной традиции и других маркеров религиозной жизни древних кочевников скифского времени с территории лесостепного Алтая (Верхнее Приобье).

ИЛЛЮСТРАЦИИ

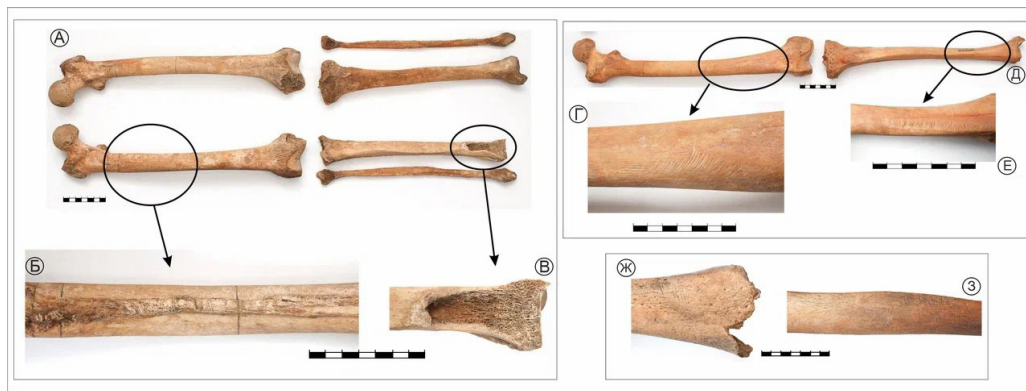


Рис. 1. Насечки и надрезы:

- а) Новотроицкое 2, к.3, м.2 костяк;
- б) левая бедренная, задняя поверхность;
- в) правая большеберцовая, нижний эпифиз;
- г) Новотроицкое-2, к.4, м.3, правая бедренная, наружная поверхность;
- д-е) правая большеберцовая нижний эпифиз и латеральная поверхность;
- ж) Балалык-1, к.5, м.2, правая бедренная, нижний эпифиз;
- з) левая большеберцовая, диафиз.

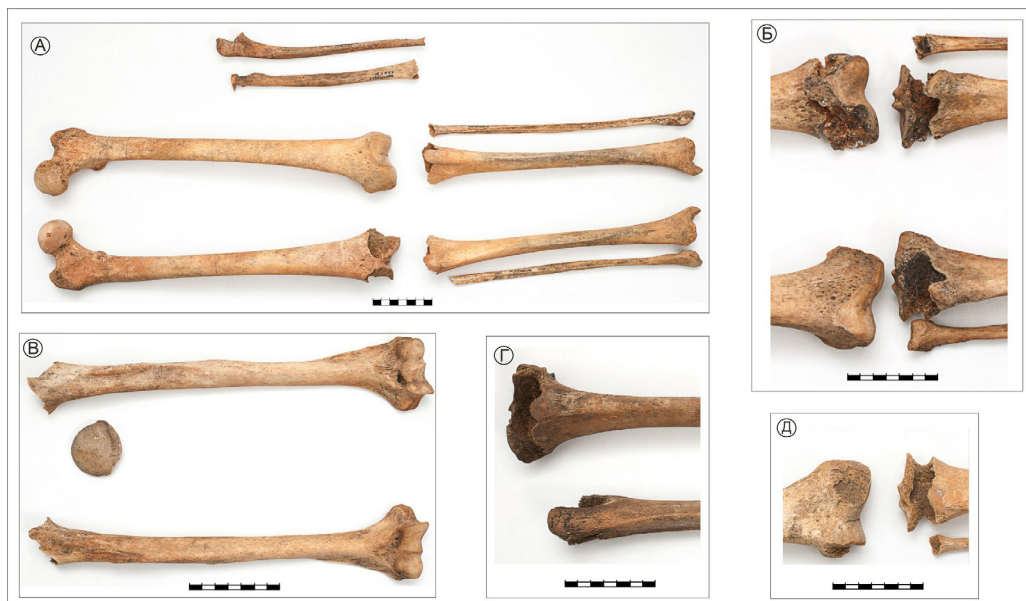

Рис. 2. Преднамеренные повреждения в области суставов:

- а) Новотроицкое-1, к.9, м.1, костяк;
- б) Кошколь-97, к.3, м.2, ск.1, коленные суставы;
- в) Кошколь-97, к.3, м.2, ск1 плечевые суставы ;
- г) Балалык-1, к.5, м.1, большеберцовые кости в области коленных суставов;
- д) Новотроицкое-2/87,к.14, м.7 правый, коленный сустав.

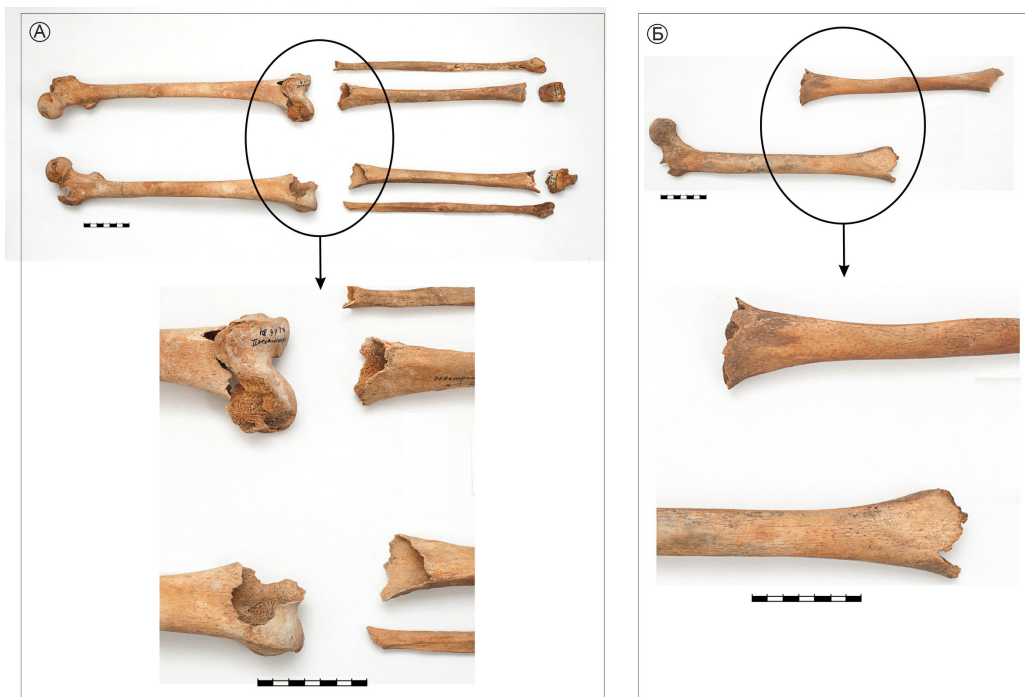


Рис.3. Преднамеренные повреждения и края эпифизов:

а) Новотроицкое-2, к.2, м.6, костяк;

б) Балалык-1, к.5, м.2.



ЛИТЕРАТУРА:

Вадецкая Э.Б. Мумии и куклы в погребальной обрядности народов Западной и Южной Сибири// Мировоззрения народов Западной Сибири по археологическим и этнографическим данным/Под ред. Э.Л. Львовой. Томск: Изд-во Том.ун-та, 1985. С.36–38.

Вадецкая Э.Б. Тагарская культура//Археологические памятники в степях Среднего Енисея. Л.: Наука, 1986. С. 77– 128.

Вадецкая Э.Б. Отражение в коллективных могилах Енисея представлений о смерти индивида и возрождении социума//Древние некрополи – погребально-поминальная обрядность, погребальная архитектура и планировка некрополей. Труды ИИМК РАН. Т.47/Отв.ред. Е.Н. Носов. СПб, ИИМК РАН, Гос. Эрмитаж, 2018. С. 163–173.

Гиря Е.Ю., Учанева Е.Н., Малютина А.А., Бусова В.С., Лазаретова Н.И. Трасологическое исследование следов трепанации на черепах из могильников Белый Яр-VI, Степановка-II, Большое Русло (тесинский этап тагарской культуры) // Первобытная археология. Журнал междисциплинарных исследований. 2020, №1. С. 135– 171.

Грач А.Д. Древние кочевники в центре Азии. М.: Наука, 1980. 256с.

Грязнов М.П. Тагарская культура//История Сибири. Т.1. Л.: Наука, 1968. С. 187– 196.

Зубова А.В. К вопросу о мумификации у раннескифского населения Тувы// Проблемы археологии, этнографии, антропологии Сибири и сопредельных территорий XV (1). 2009, с.267– 269.

Китов Е.П., Китова А.О., Оралбай Е. Посмертные манипуляции с костями человека (данные о мумификации) у населения Центральной Азии в раннем железном веке// Stratum plus: Archaeology and Cultural Anthropology. 2016, № 3. С. 369– 379.

Красниенко С.В., Субботин А.В. Археологическая карта Шарыповского района (Красноярский край). СПб: ИИМК РАН, 1999. С.33– 104.

Куфтерин В.В., Воробьева С.Л. Травматические повреждения на черепках Ново-Сасыкульского могильника// Вестник археологии, антропологии и этнографии, 2020. №2(49). С. 98–111.

Медникова М.Б. К вопросу о распространении посмертной трепанации черепов в Центральной Азии// Российская археология, 1997. №4. С. 130– 188.

Медникова М.Б. Обращение с останками умерших в верхнем палеолите// Homo sungsirensis. Верхнепалеолитический человек: экологические и эволюционные аспекты исследования. Отв.ред. Т.М. Алексеева, Н.О. Бадер. М.: Научный мир, 2000. С. 437– 441.

Медникова М.Б. Трепанации у древних народов Евразии. М.: Научный мир, 2001. 304 с.

Медникова М.Б. После Брока. Трепанации эпохи неолита из коллекции Прюньера в Музее Человека. М.: Clab Print, 2018. 208с.

Могильников В.А. Население Верхнего Приобья в середине–второй половине I тысячелетия до н.э. М.: ОНТИ РГЦ РАН, 1997. 196с.

Могильников В.А., Уманский А.П. Курганы Масляха-I по раскопкам 1979 года// Вопросы археологии Алтая и Западной Сибири эпохи металла. Барнаул, 1992. С. 69– 93.

Полосьмак Н.В., Молодин В.И. Археологические комплексы эпохи раннего железа и плоскогорья Укок как источник интеграционных исследований// Население Горного Алтая в эпоху раннего железного века как этнокультурный феномен: происхождение, генезис, исторические судьбы (по данным археологии, антропологии, генетики) // Интеграционные проекты СО РАН. Вып.1. Гл.1. Новосибирск,: Изд-во СО РАН. 2003. С. 14–62.

Руденко С.И. Культура Алтая времени сооружения пазырыкских курганов// КСИИМК. 1949.Вып. XXVI. С. 97– 109.

Руденко С.И. Культура населения Горного Алтая в скифское время. М.-Л.: Изд-во АН СССР, 1953. 263с.

Рыкун М. П. Палеоантропология Верхнего Приобья эпохи раннего железа (по материалам каменной культуры). Барнаул: Изд-во Алт, ун-та, 2013. 284с.

Субботин А.В. Нелинейный характер развития тагарской культуры (по материалам монографически раскопанных могильников). СПб: ИИМК РАН, 2014. 154с.

Уманский А.П. Курганы у Новотроицкого по раскопкам 1986 года // Проблемы археологии Степной Евразии: тез. док. Кемерово, 1987. Ч. II. С. 59–62.

Фролов Я.В. Погребальный обряд населения Барнаульского Приобья в VI в. до н.э.–II в. н.э. (по данным грунтовых могильников). Барнаул: Азбука, 2008. 479с.

Чикишева Т.А. Население Горного Алтая в эпоху раннего железа по данным антропологии / Население Горного Алтая в эпоху раннего железного века как этнокультурный феномен: происхождение, генезис, исторические судьбы (по данным археологии, антропологии, генетики) // Интеграционные проекты СО РАН. Вып.1. Гл.2. Новосибирск: Изд-во СО РАН, 2003. С. 63–120.

Шульга П. И., Уманский А.П., Могильников В.А. Новотроицкий некрополь. Барнаул: Изд-во Алт. ун-та, 2009. 329с.



ABSTRACT

A preliminary macroscopic study of the postcranial skeletons of the series of the Kamenskaya culture from the Upper Ob' region (4th–2nd centuries BC) - Kamen'-2, Maslyakha-1, Novotroitskoe-1,2 – has been carried out. Using the method of visual (osteoscopic) diagnostics of the skeletons, artificial destructive changes in the long bones of the limbs were revealed, mainly in the area of the joints. Presumably, the fixed defects are the result of deliberate damage which was done during post-mortem manipulation with the body of the deceased in the necropolises of the Scythian time in the Upper Ob' region. The problem of creating a unified methodology for the identification and differentiation of bone defects in the postcranial skeleton arose. The solution of this problem will allow us to correlate paleoanthropological data with archaeological data and to obtain new information on the everyday burial tradition and on other markers of the religious life of the carriers of different cultures of the Scythian-Siberian community in Eurasia.



KEY WORDS:

paleoanthropology, postcranial skeleton, deliberate damage, carriers of the Kamenskaya and Tagarskaya cultures, Scythian-Siberian communities of Eurasia



ИНФОРМАЦИЯ ОБ АВТОРАХ

Рыкун Марина Петровна, к.и.н.

Национальный исследовательский Томский государственный университет,
Факультет исторических и политических наук

Адрес: 634050, г. Томск, пр. Ленина, 36

Тел. (моб.) +7 (913) 110-05-07

E-mail: m_rykun@mail.ru